

Carcinomes neuroendocrines à grandes cellules

Ce référentiel, dont l'utilisation s'effectue sur le fondement des principes déontologiques d'exercice personnel de la médecine, a été mis à jour par un groupe de travail pluridisciplinaire de professionnels des réseaux régionaux de cancérologie d'Alsace (CAROL), de Bourgogne (ONCOBOURGOGNE), de Champagne-Ardenne (ONCOCHA), de Franche-Comté (ONCOLIE) et de Lorraine (ONCOLOR), en tenant compte du référentiel Auvergne/Rhône-Alpes et des recommandations nationales, conformément aux données acquises de la science au **19 mars 2018**.

1. Généralités

1.1. Introduction

- Les tumeurs bronchiques regroupent différents types histologiques :
 - carcinomes bronchiques non à petites cellules : adénocarcinome, carcinome épidermoïde, carcinome indifférencié à grandes cellules
 - carcinomes bronchiques à petites cellules.
- Les tumeurs neuroendocrines bronchiques sont un groupe hétérogène de tumeur, tant sur le plan histologique qu'immunohistochimique ou moléculaire, mais aussi pronostique et thérapeutique. Elles regroupent les carcinomes neuroendocrines à grandes cellules, les carcinomes bronchiques à petites cellules, les carcinoïdes typiques et atypiques.
- **La classification histologique de l'Organisation Mondiale de la Santé pour les tumeurs bronchiques a été réactualisée en 2015** (Travis, 2015).

Types et sous-types histologiques	Code ICDO
TUMEURS EPITHELIALES	
Adénocarcinome	8140/3
Carcinome malpighien (ou épidermoïde)	8070/3
Tumeurs neuroendocrines	
Carcinome à petites cellules	8041/3
Carcinome à petites cellules composite	8045/3
Carcinome neuroendocrine à grandes cellules	8013/3
Carcinome neuroendocrine à grandes cellules composite	8013/3
Tumeurs carcinoïdes	
Tumeur carcinoïde typique	8240/3
Tumeur carcinoïde atypique	8249/3
Lésion pré-invasive	
Hyperplasie neuroendocrine diffuse pulmonaire	
Idiopathique	8040/0
Carcinome à grandes cellules	8012/3
Carcinomes adénosquameux	8560/3
Carcinomes sarcomatoïdes	
Autres carcinomes et carcinomes inclassés	
Tumeurs de type glandes salivaires	
Papillomes	
Adénomes	
Tumeurs mésoenchymateuses	
Tumeurs lymphohistiocytiques	
Tumeurs d'origine ectopique	

- Ce référentiel ne traite que des carcinomes neuroendocrines à grandes cellules.

1.2. Épidémiologie

- Sous-estimation de l'incidence du fait des difficultés diagnostiques mais ce sont des tumeurs rares (séries chirurgicales avec incidence de 2,1 % à 3,5 %).
- Tumeurs plus fréquentes chez les hommes et les gros fumeurs.
- L'âge médian est de 65 ans.
- Les carcinomes neuroendocrines à grandes cellules ont un profil agressif avec pour chaque stade, des courbes de survie superposables à celles du carcinome bronchique à petites cellules (Iyoda, 2006).

2. Diagnostic

2.1. Présentation clinique

- Tumeurs agressives.
- Patients peu symptomatiques. Certains signes peuvent se retrouver : toux, hémoptysies, pneumonie, découverte d'un nodule pulmonaire, douleur thoracique, dyspnée, sueurs nocturnes, syndrome carcinoïde ou un syndrome paranéoplasique.
- Atteinte ganglionnaire dans 60 à 80 % des cas et atteinte métastatique dans 40 % des cas (profil similaire à celui du carcinome bronchique à petites cellules).

2.2. Bilan et staging

- Les carcinomes neuroendocrines à grandes cellules n'ont aucune spécificité radiologique.
- Le bilan diagnostique est identique à celui des tumeurs bronchiques.
- Le staging doit suivre la dernière classification TNM (8^{ème} édition).
- Un PET-Scan est recommandé pour les stades chirurgicaux.

2.3. Classification TNM 8^{ème} édition (Goldstraw, 2016)

2.3.1. Tumeur primitive (T)

TX	Tumeur primaire non connue ou tumeur prouvée par la présence de cellules malignes dans les sécrétions broncho-pulmonaires mais non visible aux examens radiologiques et endoscopiques
T0	Absence de tumeur identifiable
Tis	Carcinome <i>in situ</i>
T1	Tumeur ≤ 3 cm dans sa plus grande dimension, entourée par du poumon ou de la plèvre viscérale, sans évidence bronchoscopique d'invasion de la bronche souche
T1a(mi)	Adénocarcinome minimalement invasif
T1a	Tumeur ≤ 1 cm
T1b	Tumeur >1 cm et ≤ 2 cm
T1c	Tumeur >2 cm et ≤ 3 cm
T2	Tumeur >3 cm et ≤ 5 cm dans sa plus grande dimension et présentant une des caractéristiques suivantes : - envahissement d'une bronche souche quelle que soit sa distance par rapport à la carène mais sans envahissement de la carène - envahissement de la plèvre viscérale - présence d'une atélectasie ou d'une pneumopathie obstructive s'étendant à la région hilare ((sub)lobaire ou pulmonaire)
T2a	Tumeur >3 cm et ≤ 4 cm dans sa plus grande dimension
T2b	Tumeur >4 cm et ≤ 5 cm dans sa plus grande dimension
T3	Tumeur >5 cm et ≤ 7 cm ou associée à un(des) nodule(s) tumoral(aux) distinct(s) et dans le même lobe, ou ayant au moins un des caractères invasifs suivants : - atteinte de la paroi thoracique (y compris tumeur de Pancoast) - atteinte du nerf phrénique - atteinte de la plèvre pariétale ou du péricarde
T4	Tumeur >7 cm ou associée à un(des) nodule(s) pulmonaire(s) distinct(s) comportant un envahissement quelconque parmi les structures suivantes : médiastin, cœur, gros vaisseaux, trachée, diaphragme, nerf récurrent, œsophage, corps vertébraux, carène, dans deux lobes différents du même poumon.

2.3.2. Adénopathies régionales (N)

Nx	Envahissement locorégional inconnu

N0	Absence de métastase dans les ganglions lymphatiques régionaux
N1	Métastases ganglionnaires péri-bronchiques homolatérales et/ou hilaires homolatérales incluant une extension directe
N2	Métastases dans les ganglions médiastinaux homolatéraux ou dans les ganglions sous-carénaux
N3	Métastases ganglionnaires médiastinales controlatérales ou hilaires controlatérales ou scalènes, sus-claviculaires homo- ou controlatérales

2.3.3. Métastases à distance (M)

Mx	La présence de métastase(s) à distance ne peut être évaluée
M0	Absence de métastase à distance
M1	Présence de métastase(s) à distance :
M1a	Nodules tumoraux séparés dans un lobe controlatéral ou nodules pleuraux ou pleurésie maligne ou péricardite maligne
M1b	1 seule métastase dans un seul site métastatique
M1c	Plusieurs métastases dans un seul site ou plusieurs sites atteints

2.3.4. Classification par stades 2015 (Rami-Porta, 2015)

Carcinome occulte	Tx	N0	M0
Stade 0	Tis	N0	M0
Stade IA-1	T1a(mi)	N0	M0
	T1a	N0	M0
Stade IA-2	T1b	N0	M0
Stade IA-3	T1c	N0	M0
Stade IB	T2a	N0	M0
Stade IIA	T2b	N0	M0
Stade IIB	T1, T2	N1	M0
	T3	N0	M0
Stade IIIA	T1, T2	N2	M0
	T3	N1	M0
	T4	N0, N1	M0
Stade IIIB	T1, T2	N3	M0
	T3, T4	N2	M0
Stade IV-A	-	-	Tout M1a
	-	-	Tout M1b
Stade IV-B	-	-	Tout M1c

3. Anatomo-pathologie

- La nouvelle classification OMS de 2015 est à utiliser. Le carcinome neuroendocrine à grandes cellules, une variante des carcinomes à grandes cellules dans la classification OMS 2004, est regroupé dans les tumeurs neuroendocrines de haut grade (Travis, 2015).
- Les carcinomes neuroendocrines à grandes cellules présentent :
 - une architecture neuroendocrine organoïde insulaire, trabéculaire, palissadique ou en rosette
 - une nécrose importante
 - des cellules tumorales de grande taille à noyau nucléolé et à cytoplasme éosinophile
 - un rapport nucléocytoplasmique bas (5-7/10)
 - un index mitotique élevé : ≥ 11 mitoses pour 10 champs au fort grossissement x 40 ($\geq 11/2 \text{ mm}^2$)
 - des formes composites possibles avec les carcinomes épidermoïdes, les adénocarcinomes et les carcinomes à petites cellules. En cas de formes composites avec un carcinome à petites cellules non épidermoïde, la biologie moléculaire doit être réalisée.
- Il existe des difficultés diagnostiques entre tumeur neuroendocrine à grandes cellules, carcinome bronchique non à petites cellules peu différencié, carcinome à petites cellules et carcinoïde atypique : des prélèvements biopsiques de qualité sont nécessaires.

3.1. Marqueurs immunohistochimiques

- **Marqueurs épidermoïdes** : protéine 40 (p40)
- **Différenciation adénocarcinome** : TTF1
- **Différenciation neuroendocrine** : chromogranine A, synaptophysine et CD56.

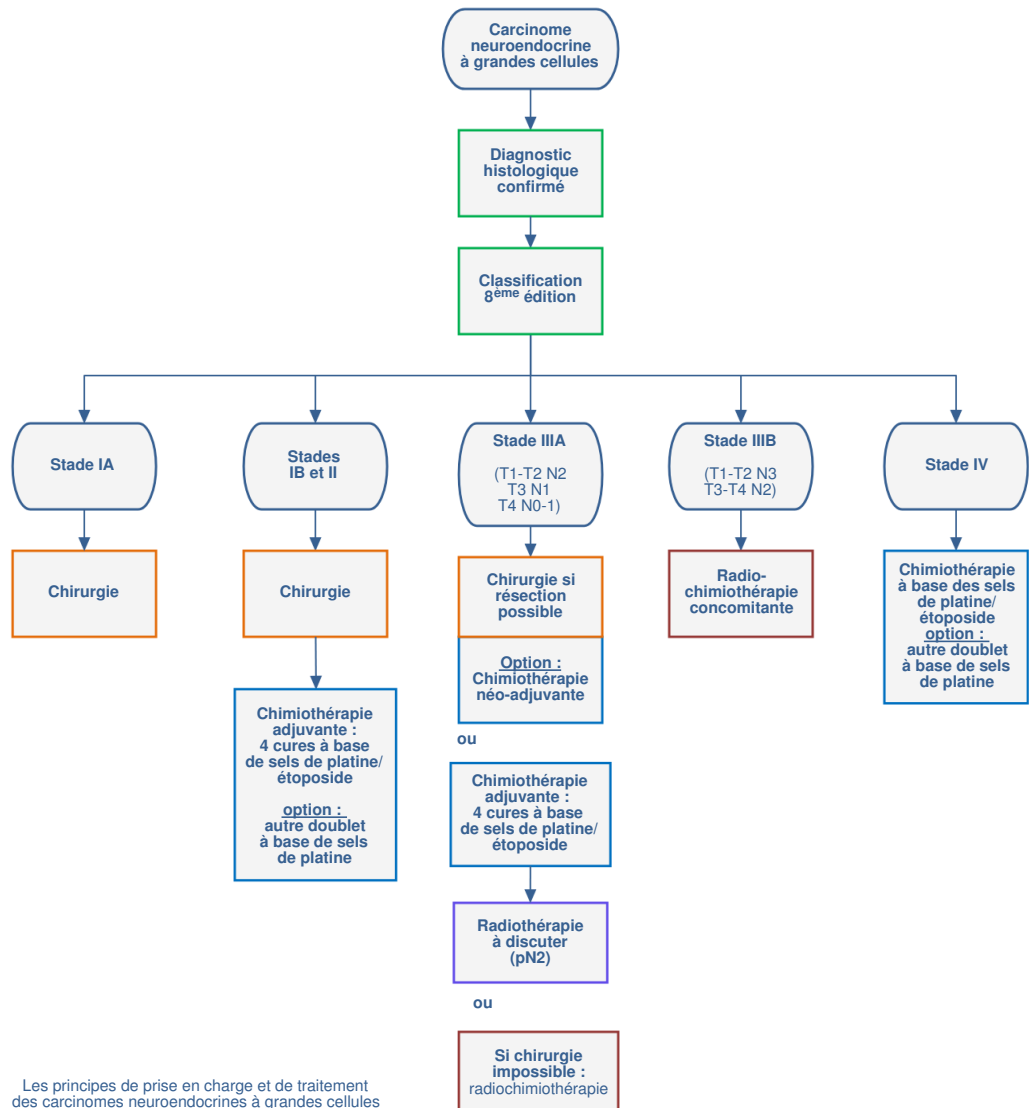
- Les carcinomes neuroendocrines à grandes cellules expriment les marqueurs endocrines.
- **Le diagnostic** d'un carcinome neuroendocrine à grandes cellules repose à la fois sur :
 - un aspect morphologique de neuroendocrine
 - et la positivité d'au moins un des 3 marqueurs neuroendocrines. En cas d'un seul marqueur exprimé, ce marqueur doit montrer une positivité dans $\geq 50\%$ des cellules tumorales examinées. L'immunohistochimie seule ne suffit pas.
- **La détermination du Ki67** peut être utile pour aider à déterminer l'agressivité d'une tumeur (Travis, 2010 ; Iyoda, 2004) : pour différencier le groupe des tumeurs de « haut grade » (cancer bronchique à petites cellules et le carcinome neuroendocrine à grandes cellules) des tumeurs de « bas grade » (tumeurs carcinoïdes) (Fabbri, 2017).
- Les **réarrangements ALK, ROS1 ou RET** sont très rares (Karlsson, 2015 ; Makino, 2016 ; Matsumura, 2015).
- **PD-L1** s'exprime sur les tumeurs de « haut grade » (Tsuruoka, 2017 ; Inamura, 2017).

3.2. Biologie moléculaire

- Le **profil génomique** des tumeurs neuroendocrines et leurs anomalies commencent à être analysés (Miyoshi, 2017 ; Lou, 2017).
- On trouve un niveau d'expression élevé pour : Bcl-2, p21, activité des télomérases, anomalies de p53 et absence de Rb.
- Moins de 1 % des cancers bronchiques neuroendocrines expriment une mutation de l'EGFR (Makino, 2016) mais les mutations de Kras sont plus fréquentes (Rekhtman, 2016).
- Cf. Annexes : différences pour le diagnostic anatomo-pathologique entre les CBNPC et les carcinomes neuroendocrines à grandes cellules (Fasano, 2015).

4. Traitements

Traitement des carcinomes neuroendocrines à grandes cellules



4.1. Chirurgie

- C'est le traitement de référence pour les stades résécables.
- La chirurgie des N2 doit être discutée en RCP.
- Les stades I à II doivent être opérés en fonction du bilan d'opérabilité et des antécédents du patient. Les traitements (radiothérapie, chimiothérapie) néo-adjuvants, adjuvants sont des options validées pour éviter les récurrences comme pour les carcinomes bronchiques non à petites cellules (Mazières, 2002 ; Iyoda, 2006 ; Kenmotsu, 2014).
Cf. Annexes : traitements adjuvants et néo-adjuvants (Fasano, 2015).
- Les indications de chimiothérapie adjuvante sont les mêmes que pour les autres cancers bronchiques réséqués.
- Si l'indication d'une chimiothérapie péri-opératoire est retenue, le protocole retenu est une association de sels de platine et d'étoposide. (Rossi, 2005 ; Iyoda, 2006 ; Sun, 2012 ; Iyoda, 2014).
- 4 cycles sont recommandés en adjuvant.
- L'irradiation prophylactique cérébrale n'est pas recommandée contrairement au carcinome bronchique à petites cellules.
- Une radiothérapie postopératoire peut-être proposée pour les pN2 mais l'inclusion dans des essais cliniques est souhaitable.

4.2. Maladies localement avancées non résécables

- Les stades IIIA non résécables et IIIB (Cf. Classification) seront traités par une association chimiothérapie (sels de platine/étoposide) et radiothérapie concomitante ou séquentielle d'au moins 66 Gy en fonction de la masse tumorale et de l'état clinique du patient.

4.3. Stade métastatique

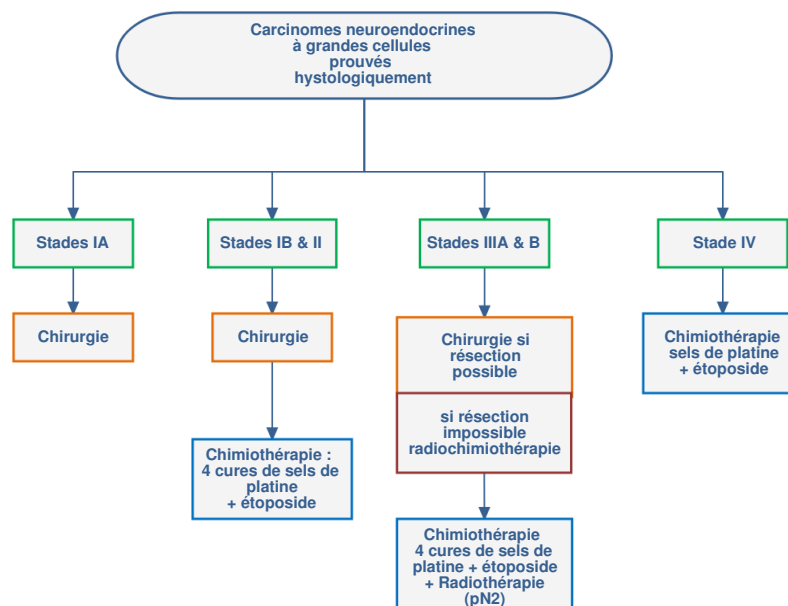
- Cf. Tableau 4 : traitements des stades métastatiques (Fasano, 2015).
- **1^{ère} ligne** :
 - plusieurs études ont évalué différentes associations de traitements (Rossi, 2005 ; Fujiwara, 2007 ; Sun, 2012)
 - l'utilisation d'une chimiothérapie de type « petites cellules » (sels de platine/étoposide) est recommandée en 1^{ère} ligne (Cf. Chimiothérapie des CBPC).
- **2^{ème} ligne et ultérieures** :
 - pas de traitement validé : à discuter en RCP (CBPC ou CBNPC ou immunothérapie).
 - en 2^{ème} ligne, l'utilisation d'une chimiothérapie de type CBNPC (sel de platine + taxanes ou gemcitabine est possible en option, notamment en cas de conservation d'activité du gène RB1 (P16) dans la tumeur) ; l'amrubicine a été évaluée après une 1^{ère} ligne de traitement par sels de platine (Harada, 2013).

4.4. Autres voies de traitement

- MET
- Agents anti-angiogéniques
- TKI (EGFR) si composante adénocarcinome.

4.5. Recommandations sur la prise en charge des Carcinomes neuroendocrines à grandes cellules

- Pour les **stades I, II, IIIA** (Cf. Classification) résécables :
 - la preuve anatomo-pathologique du caractère endocrine doit être formelle
 - la réalisation d'une TEP est nécessaire pour le staging exact
 - la résection chirurgicale doit être proposée dans les stades I et II
 - la chimiothérapie adjuvante doit être proposée pour les stades IB, II et III : 4 cycles de sels de platine/étoposide, si l'état du patient le permet
 - pour les stades IA, les experts ne peuvent pas se prononcer sur l'intérêt de la chimiothérapie adjuvante
 - pour les pN2, la radiothérapie postopératoire est conseillée.
- Les **stades N2 « cliniques »** doivent être prouvés (preuve histologique) et l'intérêt d'une résection chirurgicale doit être discuté en RCP.
- Les **stades IIIA non résécables et IIIB** (Cf. Classification) seront traités par une association chimiothérapie (sels de platine/étoposide) et radiothérapie concomitante ou séquentielle d'au moins 60 Gy en fonction de la masse tumorale et de l'état clinique du patient.
- **Stades IV** : une chimiothérapie par sels de platine et étoposide est proposée en 1^{ère} ligne. L'indication de chimiothérapie de 2^{ème} ligne doit être discutée au cas par cas en RCP. L'inclusion dans les essais thérapeutique doit être privilégiée.



5. Bibliographie

- Fabbri A, Cossa M, Sonzogni A *et al.*
Ki-67 labeling index of neuroendocrine tumors of the lung has a high level of correspondence between biopsy samples and surgical specimens when strict counting guidelines are applied.
[Virchows Arch. 2017;470 :153-64.](#)
- Fasano M, Della Corte CM, Papaccio F *et al.*
Pulmonary Large-Cell Neuroendocrine Carcinoma: From Epidemiology to Therapy.
[J Thorac Oncol. 2015 ;10:1133-41.](#)
- Fournel L, Falcoz PE, Alifano M *et al.*
Surgical management of pulmonary large cell neuroendocrine carcinomas: a 10-year experience.
[Eur J Cardiothorac Surg. 2013 ;43:111-4](#)
- Fujiwara Y, Sekine I, Tsuta K *et al.*
Effect of platinum combined with irinotecan or paclitaxel against large cell neuroendocrine carcinoma of the lung.
[Jpn J Clin Oncol. 2007 ;37:482-6.](#)
- Goldstraw P, Chansky K, Crowley J *et al.*
The IASLC Lung Cancer Staging Project: Proposals for Revision of the TNM Stage Groupings in the Forthcoming (Eighth) Edition of the TNM Classification for Lung Cancer.
[J Thorac Oncol. 2016 ;11:39-51](#)
- Grand B, Cazes A, Mordant P *et al.*
High grade neuroendocrine lung tumors: pathological characteristics, surgical management and prognostic implications.
[Lung Cancer. 2013 ;81:404-9.](#)
- Harada T, Oizumi S, Ito K *et al.*
A phase II study of amrubicin as a third-line or fourth-line chemotherapy for patients with non-small cell lung cancer: Hokkaido Lung Cancer Clinical Study Group Trial (HOT) 0901.
[Oncologist. 2013;18:439-45.](#)
- Inamura K, Yokouchi Y, Kobayashi M *et al.*
Relationship of tumor PD-L1 (CD274) expression with lower mortality in lung high-grade neuroendocrine tumor.
[Cancer Med. 2017;6:2347-56](#)
- Iyoda A, Hiroshima K, Moriya Y *et al.*
Prospective study of adjuvant chemotherapy for pulmonary large cell neuroendocrine carcinoma.
[Ann Thorac Surg, 2006; 82: 1802-7.](#)
- Iyoda A, Hiroshima K, Moriya Y *et al.*
Pulmonary large cell neuroendocrine carcinoma demonstrates high proliferative activity.
[Ann Thorac Surg. 2004;77:1891-1895; discussion 1895.](#)

- Iyoda A, Makino T, Koezuka S *et al.*
Treatment options for patients with large cell neuroendocrine carcinoma of the lung.
[Gen Thorac Cardiovasc Surg. 2014; 62:351-6.](#)
- Karlsson A, Brunnström H, Lindquist KE *et al.*
Mutational and gene fusion analyses of primary large cell and large cell neuroendocrine lung cancer.
[Oncotarget. 2015;6 :22028-37.](#)
- Kenmotsu H, Niho S, Ito T *et al.*
A pilot study of adjuvant chemotherapy with irinotecan and cisplatin for completely resected high-grade pulmonary neuroendocrine carcinoma (large cell neuroendocrine carcinoma and small cell lung cancer).
[Lung Cancer. 2014 ;84:254-8](#)
- Lou G, Yu X, Song Z.
Molecular Profiling and Survival of Completely Resected Primary Pulmonary Neuroendocrine Carcinoma.
[Clin Lung Cancer. 2017;18:e197-201.](#)
- Makino T, Mikami T, Hata Y *et al.*
Comprehensive Biomarkers for Personalized Treatment in Pulmonary Large Cell Neuroendocrine Carcinoma: A Comparative Analysis With Adenocarcinoma.
[Ann Thorac Surg. 2016;102:1694-701.](#)
- Matsumura Y, Umemura S, Ishii G *et al.*
Expression profiling of receptor tyrosine kinases in high-grade neuroendocrine carcinoma of the lung: a comparative analysis with adenocarcinoma and squamous cell carcinoma.
[J Cancer Res Clin Oncol. 2015;141:2159-70.](#)
- Mazieres J, Daste G, Molinier L *et al.*
Large cell neuroendocrine carcinoma of the lung: pathological study and clinical outcome of 18 resected cases.
[Lung Cancer, 2002. 37: p. 287-92.](#)
- Miyoshi T, Umemura S, Matsumura Y *et al.*
Genomic Profiling of Large-Cell Neuroendocrine Carcinoma of the Lung.
[Clin Cancer Res. 2017; 23 :757-65.](#)
- Niho S, Kenmotsu H, Sekine I *et al.*
Combination chemotherapy with irinotecan and cisplatin for large-cell neuroendocrine carcinoma of the lung: a multicenter phase II study.
[J Thorac Oncol. 2013 ;8:980-4.](#)
- Rami-Porta R, Bolejack V, Crowley J *et al.*
The IASLC Lung Cancer Staging Project: Proposals for the Revisions of the T Descriptors in the Forthcoming Eighth Edition of the TNM Classification for Lung Cancer.
[J Thorac Oncol. 2015 ;10:990-1003](#)
- Rekhman N, Pietanza MC, Hellmann MD *et al.*
Next-Generation Sequencing of Pulmonary Large Cell Neuroendocrine Carcinoma Reveals Small Cell Carcinoma-like and Non-Small Cell Carcinoma-like Subsets.
[Clin Cancer Res. 2016 ;22:3618-29](#)
- Rossi G, Cavazza A, Marchioni A *et al.*
Role of chemotherapy and the receptor tyrosine kinases KIT, PDGFRalpha, PDGFRbeta, and Met in large-cell neuroendocrine carcinoma of the lung.
[J Clin Oncol, 2005. 23: p. 8774-85.](#)
- Sun JM, Ahn MJ, Ahn JS *et al.*
Chemotherapy for pulmonary large cell neuroendocrine carcinoma: similar to that for small cell lung cancer or non-small cell lung cancer?
[Lung Cancer. 2012 ;77:365-70.](#)
- Travis WD.
Advances in neuroendocrine lung tumors.
[Ann Oncol. 2010 ;21 Suppl 7:vii65-71.](#)
- Travis WD, Brambilla E, Nicholson AG *et al.*
The 2015 World Health Organization Classification of Lung Tumors: Impact of Genetic, Clinical and Radiologic Advances Since the 2004 Classification.
[J Thorac Oncol. 2015 ;10:1243-60.](#)
- Tsuruoka K, Horinouchi H, Goto Y *et al.*

PD-L1 expression in neuroendocrine tumors of the lung.

Lung Cancer. 2017;108:115-20.

- Yoshida H, Sekine I, Tsuta K *et al.*

Amrubicin monotherapy for patients with previously treated advanced large-cell neuroendocrine carcinoma of the lung.

Jpn J Clin Oncol. 2011 ;41:897-901.

6. Annexes

6.1. Diagnostic différentiel entre carcinome bronchique à petites cellules et carcinome neuroendocrine à grandes cellules

Feature	LCNEC	SCLC
Incidence	2%1-3.5%	15%-20%
Clinical features	Male/smoker/older	Male/smoker/older
Lung location	Peripheral or midzone	Central
Mitotic rate	>11 mitoses/10 high power field	>11 mitoses/10 high power field
Cytology	Large cells	Small cells
	Abundant cytoplasm	Scarce cytoplasm
	Significant nuclear pleomorphism	Significant nuclear pleomorphism
	Prominent nucleoli	No prominent nucleoli
Growth pattern	Organoid, palisading	Diffuse sheets of cells
	Abundant necrosis	Abundant necrosis
IHC	Variable NE marker expression	Variable neuroendocrine marker expression
Lymphatic metastases at diagnosis	60%-80%	60%-80%
Distant metastases at diagnosis	40%	60%-70%
Five-year survival	15%-25%	<15%
Treatment	Surgery and neoadjuvant or adjuvant chemotherapy and/or RT for early stages (I to II)	Surgery and concurrent CT and RT (stages I to II)
	Chemotherapy and/or RT (stage III)	Concurrent CT and RT (stage III)
	Etoposide- and platinum-based regimens for stage IV	Etoposide- and platinum-based regimens for stage IV

CT, computed tomography; SCLC, small-cell lung cancer; LCNEC, large-cell neuroendocrine carcinoma; RT, radiotherapy; IHC, immunohistochemistry.

Fasano, 2015

6.2. Traitements adjuvant et néo-adjuvant

Authors	Study	No. of Patients	Treatment	Survival	p Value
Iyoda <i>et al.</i> ³⁶	Phase II, one-arm nonrandomized	15	Cisplatin plus VP-16	88.9% at 5 yr	0.0252
Iyoda <i>et al.</i> ³⁸	Multivariate analysis	79	Platinum based	88.7% at 5 yr	<0.0001
Kenmotsu <i>et al.</i> ³⁷	Prospective phase II	23	Cisplatin plus irinotecan	86% at 3 yr	95% CI, 69%-95%
Sarkaria <i>et al.</i> ⁴⁰	Retrospective review of a prospective database	25	Platinum based (20 patients), Platinum/etoposide (15 patients)	51% at 5 yr	0.052

CI, confidence interval.

Fasano, 2015

6.3. Traitements des stades métastatiques

Authors	Study	Line	No. of Patients	Treatment	ORR (%)	mPFS (mo)	mOS (mo)
Fujiwara <i>et al.</i> ⁴²	Retrospective review	First	22	Cisplatin + irinotecan (n = 9), platinum + paclitaxel (n = 6), paclitaxel alone (n = 1), cisplatin + vinorelbine (n = 1), cisplatin + docetaxel (n = 1), platinum + etoposide (n = 4)	59.1%; 55.6% with irinotecan; 71.4% with paclitaxel (95% CI, 38.1-80.1)	4.1 (95% CI, 3.1-5.1)	10.3 (95% CI, 5.8-14.8), 10.3 with paclitaxel or irinotecan (95% CI, 0-21.8)
Sun <i>et al.</i> ³⁹	Retrospective review	First	45	SCLC regimen group: platinum + etoposide (n = 11); NSCLC regimen group: platinum + taxanes/gemcitabine/pemetrexed/vinorelbine or EGFR-TKIs (n = 34)	73% in SCLC group vs. 50% in NSCLC group (p = 0.19)	6.1 in SCLC group vs. 4.9 in NSCLC group (p = 0.41)	16.5 in SCLC group vs. 9.2 in NSCLC group (p = 0.10)
Le Treut <i>et al.</i> ³³	Prospective, multicenter, single-arm, phase II	First	29	Cisplatin + etoposide	—	5.0 (95% CI, 4.0-7.9)	8.0 (95% CI, 3.7-7.9)
Niho <i>et al.</i> ³⁴	Prospective, multicenter, phase II	First	30	Cisplatin + irinotecan	46.7% (95% CI, 28.3-65.7)	5.8 (95% CI, 3.8-7.8)	12.6 (95% CI, 9.3-16)
Yoshida <i>et al.</i> ³⁸	Retrospective review	Second and/or s.s.	18	Amrubicin	27.7 (95% CI, 9.7-53.5)	3.1 (95% CI, 0.9-5.7)	5.1 (95% CI, 2.2-9.7)

ORR, objective response rate; CI, confidence interval; SCLC, small-cell lung cancer; NSCLC, non-small-cell lung cancer; EGFR, epidermal growth factor receptor; TKIs, tyrosine kinase inhibitors; mPFS, median progression free survival; mOS, median overall survival; s.s., statistically significant.

Fasano, 2015